Reunião bibliográfica

António Pedro Pissarra

“Avaliação da inflamação ileal na Doença de Crohn por ecografia com contraste: comparação com enterografia por RM”

19 de Outubro de 2015

Serviço de Imagem Médica
Dir.: Prof. Doutor Filipe Caseiro Alves

PLOS | ONE

RESEARCH ARTICLE

Contrast Enhanced Abdominal Ultrasound in the Assessment of Ileal Inflammation in Crohn's Disease: A Comparison with MR Enterography

C. S. Horjus Talabur Horje[1]*, R. Bruijnen[2], L. Roovers[3], M. J. M. Groenen[1], F. B. M. Joosten[2], P. J. Wahab[1]

1 Department of Gastroenterology, Rijnstate Hospital, Arnhem, the Netherlands, **2** Department of Radiology, Rijnstate Hospital, Arnhem, the Netherlands, **3** Department of Epidemiology and Statistics, Rijnstate Hospital, Arnhem, the Netherlands

Introdução

Doença de Crohn:

- Doença inflamatória intestinal crónica;
- 20-40 anos, sexo ♀;
- Gravidade e recorrência variáveis;
- Pode afectar qualquer segmento do TGI.

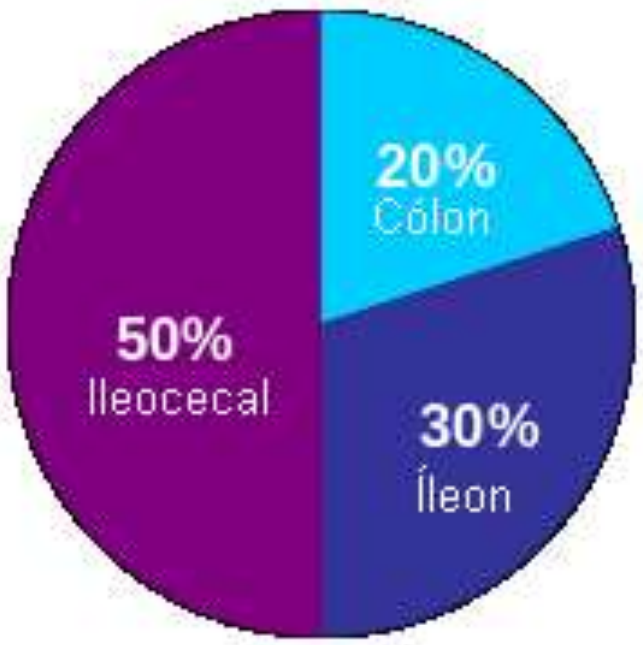

Introdução

Avaliação da actividade inflamatória na **Doença de Crohn:**

- Clínica e testes laboratoriais → Subóptimos
- Técnicas endoscópicas → *Gold standard*
- Métodos de imagem → **Enterografia e CEUS** / Entero TC e Entero RM

↓ - Exposição cumulativa a radiação ionizante

↓ - Nem sempre disponível
- Dispendiosa

Introdução

Ecografia na **Doença de Crohn** (estudos anteriores) :

- Ecografia convencional → S 63 – 100%, E 77 – 100%
- Ecografia com contraste → Melhora a precisão da ecografia

CEUS vs Entero-RM na **Doença de Crohn** (estudos anteriores) :

- Parâmetros clínicos como padrão;
- Sem correlação com CEUS ou Entero-RM.

Objectivo

Estudar a viabilidade e a precisão da ecografia com contraste (CEUS) na avaliação da actividade da doença de Crohn no íleon terminal, em comparação com enterografia por RM

↓

Métodos endoscópicos como referência

Materiais e Métodos

Desenho do estudo

- Entre Outubro de 2009 a Dezembro de 2012
- 107 doentes adultos consecutivos
- Consentimento informado

Critérios de <u>inclusão:</u>

- Idade superior a 18 anos
- Indicação para realização de colonoscopia

Critérios de <u>exclusão:</u>

- Doentes que rejeitaram fazer parte do estudo
- Grávidas
- CI para realização de entero-RM

Materiais e Métodos

Desenho do estudo

- Confirmação da presença da Doença de Crohn no íleon terminal

Clínico-Laboratoriais

Endoscópicos

Histológicos

Harvey–Bradshaw Index[10]

Active > 2

MEASUREMENTS	POINTS
General well being	0–4 (well-poor)
Abdominal pain	0–3 (none-severe)
Number of loose stools per day	0 = 0–1; 1 = 2–3; 2 = 4–5; 3 = 6–7; 4 = 8–9; 5 = 10 or less
Abdominal mass	0 = none, 1 = vague, 2 = present, 3 = tender
Complications	1 point for each: arthralgia, uveitis, erythema nodosum, aphthous ulcers, pyoderma gangrenosum, anal fissures, new fistulas, abscesses
Total score	Remission score < 3 Active > 7

Materiais e Métodos

Realização da Entero-RM

- Intera 1.5 T, Philips medical systems, Best, Holland
- Até duas semanas após colonoscopia e antes de qualquer procedimento terapêutico
- Protocolo previamente definido
- Realizadas por dois radiologistas experientes com conhecimento prévio do diagnóstico de DC mas sem informação acerca das características clínicas, endoscópicas e do comportamento em CEUS

Parâmetros avaliados

-Espessura e estratificação da parede
-Extensão da doença
-Proliferação fibrogordurosa
- Pesquisar complicações

Materiais e Métodos

Realização de ecografia convencional

- Conhecimento prévio do diagnóstico de DC mas sem informação acerca das características clínicas, endoscópicas e do comportamento em entero-RM
- Philips IU22, sonda convexa 2-5 MHz
- Realizada no mesmo dia da Entero-RM

Ecografia Convencional

- Localizar íleon terminal
- Espessura e estratificação da parede
- Extensão da doença
- Proliferação fibrogordurosa
- Pesquisar adenomegalias
- Pesquisar complicações

Segmento mais espessado

Ecografia Contrastada

Materiais e Métodos

Realização de ecografia contrastada

- Conhecimento prévio do diagnóstico de DC mas sem informação acerca das características clínicas, endoscópicas e do comportamento em entero-RM
- Philips IU22, sonda linear 7,5 MHz
- Realizada no mesmo dia da Entero-RM
- Determinada uma ROI (region of interest) pelo operador
- Contraste SonoVue (2,5 mL)
- Software Qontrast

Materiais e Métodos

Realização de ecografia contrastada

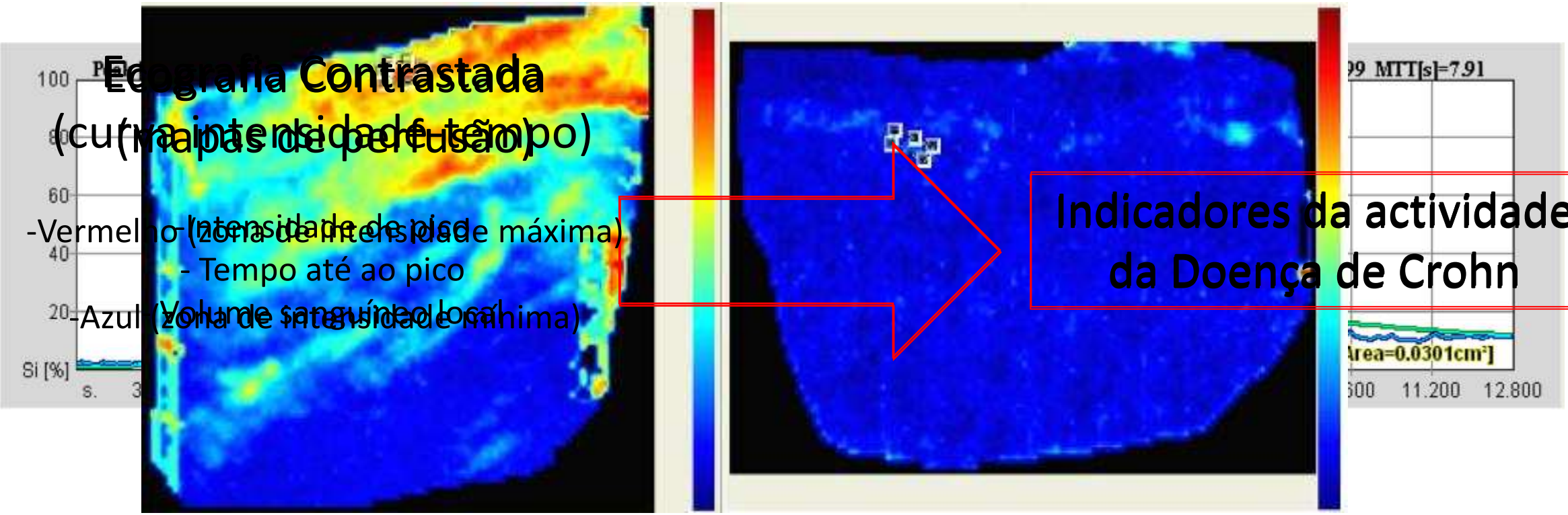

Materiais e Métodos

Parâmetros avaliados em Entero-RM e Ecografia

Table 1. Radiological parameters assessed by MR Eenterography (MRE), Grey scale Ultrasound (US) and Contrast enhanced Ultrasound (CEUS).

Radiologic parameters	MRE	Grey scale US
Wall thickness	+	+
Length	+	+
Stratified wall appearance	+	+
Perivisceral fibrofatty proliferation	+	+
Stenosis	+	+
Fistulae	+	+
Abscesses	+	+
	MRE	CEUS
Maximum Enhancement	+	+
Time to peak	-	+
Regional Blood Volume	-	+

Materiais e Métodos

Análise estatística

- Variáveis categóricas: frequências e percentagens
- Variáveis contínuas: mediana e intervalos
- Curva característica de operação do receptor (ROC)
- Cálculo de S, E, VPP e VPN com IC 95%
- Teste de Spearman e método de Bland e Altman
- Teste de McNemar
- SPSS (21.0)

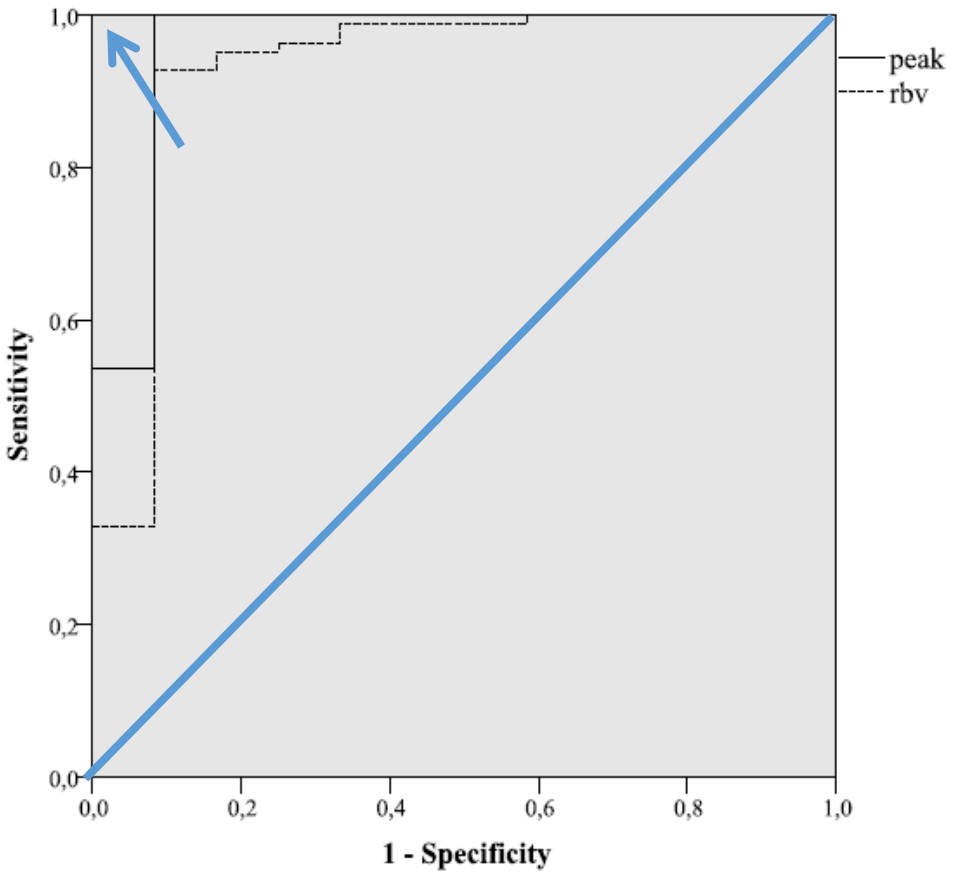

Fig 4. Receiver Operating Characteristic curve for performance of Contrast enhanced Ultrasound for the diagnosis of active ileitis at endoscopy. Peak intensity (solid line) and Regional Blood Volume (dotted line).

Resultados

População

Table 2. Baseline demographic and clinical characteristics of the CD patients (n = 105).

Variables	Absolute frequency (%)
Male	46(44%)
Female	59(56%)
Age [median (range)]	33 (18–65)

Resultados

Caracterização clinico-laboratorial

Serum CRP > 5mg/l	63(60%)
Clinical remission (HBI<4)	15(14%)

Resultados

Caracterização endoscópica

Table 2. Baseline demographic and clinical characteristics of the CD patients (n = 105).

Variables	Absolute frequency (%)
Disease location	
Ileal	56(53%)
Colonic	12(12%)
Ileocolonic	37(35%)
Disease behavior	
Non-stricturing/non-penetrating	65(62%)
Stricturing	34(32%)
Penetrating	6(6%)
Postoperative status (ileocecal resection)	16(15%)

79%

Resultados

Entero-RM e CEUS (ROC)

Entero-RM

Normal em 26%

Aumentado em 74%

Ecografia (Cut-off)

Intensidade de pico 33,5% (4-62%)

Intensidade de pico 10 % (A=0,96)

Tempo até ao pico 20,5 s (2-42,8 s)

Volume sanguíneo 200 cm3 (A=0,96)

Volume sanguíneo 646,1 cm3 (18-1769,2 cm3)

ENTERO-RM		ECOGRAFIA/CEUS
7 (3-50)	**Extensão de doença (cm)**	6 (3-20)
5,5 (3-13)	**Espessura da parede (cm)**	5,5 (3-13)
16	**Estenoses**	11
5	**Fistulas**	-

Resultados

Correlação Entero RM-CEUS (Teste de Spearman e Método de Bland-Altman)

- Extensão da doença (se < 10 cm)
- Espessura da parede (se < 6 ou > 10 cm)

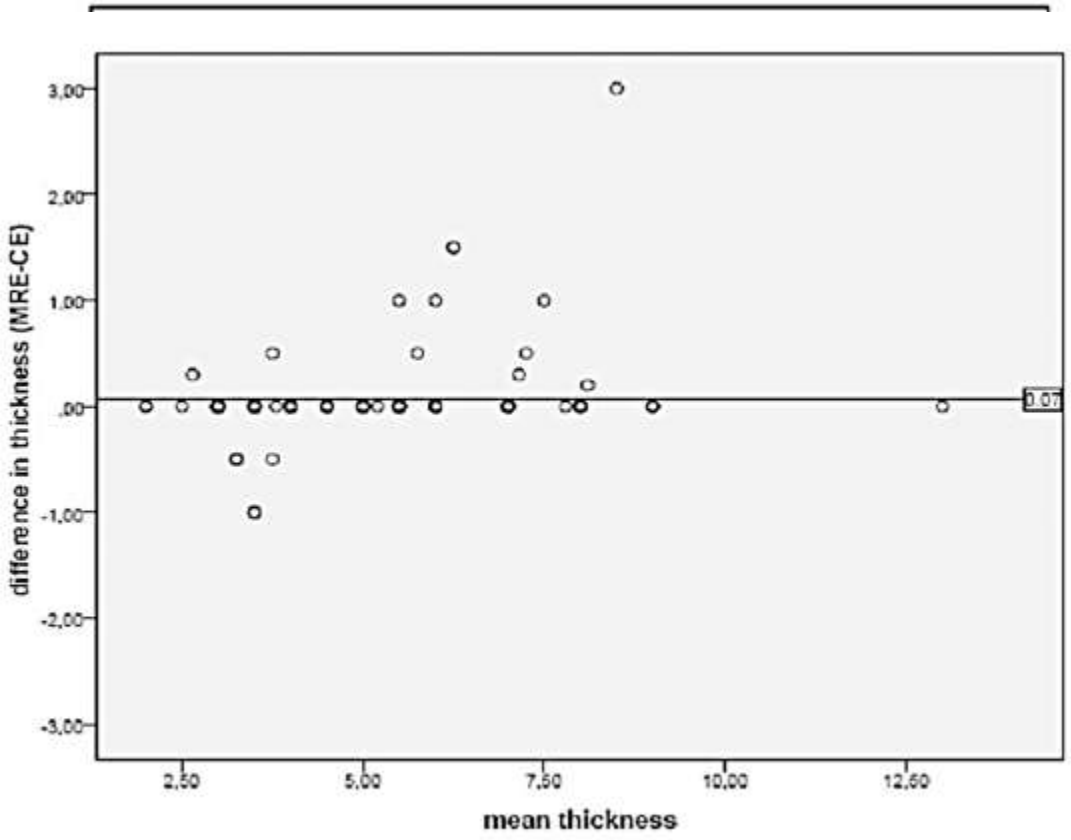

Fig 7. The relation between the mean wall thickness and the difference in wall thickness measured by MR Enterography and Contrast Enhanced Ultrasound.

Resultados

Entero-RM vs CEUS (Teste de McNemar)

Table 3. Statistical values for MR Enterography (MRE) and Contrast enhanced Ultrasound (CEUS) in detection of active endoscopic inflammation in the terminal ileum.

	Contrast enhancement at MRE (95% CI)	Contrast enhancement at CEUS (95% CI)
Positive true	71	82
False positive	0	1
Negative true	12	11
False negative	11	0
Sensitivity*	87% (77%-93%)	100% (96%-100%)
Specificity #	100% (73%-100%)	92% (62%-99%)
PPV	100% (95%-100%)	99% (93%-100%)
NPV	52% (31%-73%)	100% (71%-100%)
Accuracy	88% (80%-94%)	99% (94%-100%)

* P value for pairwise McNemar test was 0,01 for MRE versus CEUS

P value for pairwise McNemar test was 1.0 for CEUS versus MRE.

Discussão

- Amostra razoável
- % considerável de doentes com doença do íleon terminal
- Colonoscopia como padrão de referência

Entero-RM → 1º método de imagem

No entanto…

Avaliação quantitativa CEUS > Avaliação qualitativa por Entero-RM

→ Diferente farmacodinâmica dos contrastes?

Discussão

Limitações

Pouca eficácia no diagnóstico de complicações por ecografia

- amostra pouco representativa?
- eficaz em estudos anteriores

Avaliação quantitativa por Entero-RM

- não é prática comum
- estudos anteriores revelaram eficácia da avaliação qualitativa

Discussão

Conclusões

- Ecografia (convencional e contrastada) é eficaz na deteção de doença da mucosa na Doença de Crohn do íleon terminal <u>não complicada</u>

↓

Eficácia semelhante à Entero-RM

- Ecografia é segura, de baixo custo e disponível

-No futuro: Ecografia + Entero-RM

Reunião bibliográfica

António Pedro Pissarra

“Avaliação da inflamação ileal na Doença de Crohn por ecografia com contraste: comparação com enterografia por RM”

19 de Outubro de 2015

Serviço de Imagem Médica
Dir.: Prof. Doutor Filipe Caseiro Alves